



Complicaciones postoperatorias de la expansión rápida del maxilar asistida quirúrgicamente. Revisión de la literatura

Postoperative complications of surgically assisted rapid maxillary expansion. Literature review

Complicações pós-operatórias da expansão rápida da maxila cirurgicamente assistida. Revisão da literatura

Andrea Cristina Astudillo Alvarez ^I
andrea.astudillo@ucacue.edu.ec
<https://orcid.org/0000-0002-7196-702X>

Sonia Maribel Pesantez Solano ^{II}
sonia.pesantez.86@ucacue.edu.ec
<https://orcid.org/0000-0003-2027-970X>

Correspondencia: andrea.astudillo@ucacue.edu.ec

Ciencias Técnica y Aplicadas
Artículo de Revisión

* **Recibido:** 23 de febrero de 2023 * **Aceptado:** 12 de marzo de 2023 * **Publicado:** 30 de abril de 2023

- I. Universidad Católica de Cuenca, Cuenca, Ecuador.
- II. Universidad Católica de Cuenca, Cuenca, Ecuador.

Resumen

Introducción: La expansión rápida del maxilar quirúrgicamente asistida es una técnica que se utiliza en ortodoncia para expandir el maxilar en pacientes que presentan deformidades dentofaciales o déficit de crecimiento transversal, es un tratamiento clínicamente viable y efectivo, sin embargo, existen algunas complicaciones posquirúrgicas que hay que tomar en cuenta durante el procedimiento quirúrgico **Objetivo.** Realizar una revisión bibliográfica de las complicaciones que se pueden presentar después de la expansión rápida del maxilar asistida quirúrgicamente. **Materiales y Métodos:** la revisión bibliográfica seleccionada mediante una búsqueda en la base de datos electrónica como: Pubmed, Lilacs, Google Academic, Proquest, Web of Science. Las palabras clave utilizadas fueron: pérdida ósea (loss bone) complicaciones de la expansión rápida del maxilar asistida quirúrgicamente (Surgically Assited Rapid expansion of the maxillary). La búsqueda restringió a artículos en inglés, español y portugués publicados desde el año 2003 hasta el 2022. **Resultados:** Después de aplicar los criterios de inclusión en total se obtuvieron y revisaron 15 artículos. Se realizó la revisión de literatura de las complicaciones postoperatorias la expansión rápida del maxilar asistida quirúrgicamente. **Conclusión:** La literatura disponible determina que la técnica de expansión rápida del maxilar quirúrgicamente asistida es un procedimiento quirúrgico confiable y seguro, pero como todo procedimiento quirúrgico no está exento de complicaciones.

Palabras Clave: Expansión quirúrgica; complicaciones quirúrgicas.

Abstract

Introduction: Surgically assisted rapid expansion of the maxilla is a technique used in orthodontics to expand the maxilla in patients with dentofacial deformities or transverse growth deficits, it is a clinically viable and effective treatment, however, there are some post-surgical complications that can be to take into account during the surgical procedure **Objective.** To carry out a bibliographic review of the complications that can occur after surgically assisted rapid expansion of the maxilla. **Materials and Methods:** the bibliographic review selected through a search in the electronic database such as: Pubmed, Lilacs, Google Academic, Proquest, Web of Science. The keywords used were: bone loss, complications of surgically assisted rapid expansion of the maxilla (Surgically Assisted Rapid expansion of the maxillary). The search was restricted to articles in English, Spanish and Portuguese published from 2003 to 2022. **Results:** After applying the inclusion criteria, a total of 15 articles were obtained and reviewed. A review of the literature on

postoperative complications of surgically assisted rapid expansion of the maxilla was carried out. Conclusion: The available literature determines that the surgically assisted rapid expansion technique of the maxilla is a reliable and safe surgical procedure, but like all surgical procedures it is not free of complications.

Keywords: Surgical expansion; surgical complications.

Resumo

Introdução: A expansão rápida da maxila cirurgicamente assistida é uma técnica utilizada na ortodontia para expandir a maxila em pacientes com deformidades dentofaciais ou déficits de crescimento transversal, é um tratamento clinicamente viável e eficaz, porém, existem algumas complicações pós-cirúrgicas que podem ser a ter em conta durante o procedimento cirúrgico. Objectivo. Realizar uma revisão bibliográfica sobre as complicações que podem ocorrer após a expansão rápida da maxila cirurgicamente assistida. Materiais e Métodos: revisão bibliográfica selecionada por meio de busca em bases de dados eletrônicas como: Pubmed, Lilacs, Google Acadêmico, Proquest, Web of Science. As palavras-chave utilizadas foram: perda óssea, complicações da expansão rápida da maxila assistida cirurgicamente (Surgically Assisted Rapid expansion of the maxillary). A busca foi restrita a artigos em inglês, espanhol e português publicados de 2003 a 2022. Resultados: Após a aplicação dos critérios de inclusão, um total de 15 artigos foram obtidos e revisados. Foi realizada uma revisão da literatura sobre as complicações pós-operatórias da expansão rápida da maxila cirurgicamente assistida. Conclusão: A literatura disponível determina que a técnica de expansão rápida da maxila assistida cirurgicamente é um procedimento cirúrgico confiável e seguro, mas como todos os procedimentos cirúrgicos não é isento de complicações.

Palavras-chave: Expansão cirúrgica; complicações cirúrgicas.

Introducción

La expansión rápida del maxilar quirúrgicamente asistida es un procedimiento utilizado en ortodoncia para corregir el déficit del crecimiento transversal del maxilar. Esta técnica ha sido utilizada durante muchos años ya que permite una expansión más amplia del maxilar por ende ayuda a reducir el tiempo total del tratamiento mejorando los resultados finales, existe un índice

del 9.4 % de la población; cerca del 30% de pacientes ortodónticos que presentan esta alteración.(Onur Erdem Erdur 2022)

La expansión rápida del maxilar quirúrgicamente asistida, cuyas siglas en inglés son SARPE, acrónimo de Surgically Assisted Rapid Palatal Expansion, es una técnica que combina la cirugía con la ortodoncia; procedimiento es indicado cuando existe discrepancia maxilomandibular negativa en el arco superior, siendo éste último más pequeño cuyo déficit es mayor a 5mm en adelante , asociado a un maxilar estrecho y la mandíbula ancha, a pesar de las complicaciones, esta técnica va a corregir de manera segura y efectiva los trastornos del crecimiento transversal y las deformidades dentofaciales, con el objetivo de expandir quirúrgicamente a nivel de la sutura palatina, que ya se encuentra osificada completamente, con la finalidad de conseguir una disyunción ósea esta técnica se complementa con aparatología disyuntora tipo (Hyrax) siendo esta dentoalveolar, con microtornillos o mixta. (Chandrasekharan 2022)

Esta técnica fue descrita por primera vez en 1938, sin embargo, se discontinuó su aplicación debido a las complicaciones postoperatorias que se presentaban; siendo las más frecuentes, el dolor, irritación de la mucosa, edemas, posibles infecciones en la zona afectada, hemorragias y vómitos postoperatorios, dificultad de hablar o comer después de la cirugía. (Chandrasekharan 2022)

Kole en 1959 patrocinó el uso de la osteotomía para mejorar y evitar la resistencia ósea a los movimientos de ortodoncia; sin embargo, en 1969 Converse, realizó osteotomías a nivel palatino y labial, por otra parte 1972 Steinhauser presentó una técnica la cual consistía en realizar una osteotomía acompañada de segmentación del maxilar, desde ese momento, algunos autores empezaron a realizar diferentes técnicas de abordaje quirúrgico. (Abbasi and Lal 2021; Suri and Taneja 2008)

Esta técnica se realiza bajo anestesia general, consiste en separar gradualmente los huesos palatinos para generar más espacio en el arco dental y permitir un adecuado movimiento de las piezas dentales en un contorno de arco más extenso transversalmente. Durante este procedimiento se separa quirúrgicamente a nivel de la sutura palatina mediante un corte paralelo a dicha sutura, posterior se corrobora que esté bien separado mediante la activación y desactivación total utilizando un disyuntor tipo Hyrax previamente colocado en el paladar siendo dentoalveolar o por microtornillos fijados al mismo. (Salas and Febres 2019). El SARPE es una opción de tratamiento efectiva pero traumática, está requiere de tiempo para la recuperación y conlleva a riesgos por lo

que se requiere de una cuidadosa planificación y ejecución por parte del cirujano maxilofacial y el ortodontista.(Abbasi and Lal 2021)

De acuerdo al promedio de la edad de los pacientes sometidos a la técnica SARPE es entre los 18 y 40 años cuando los huesos de la sutura palatina se encuentran completamente fusionados entre sí, sin embargo la edad adecuada para la expansión rápida del maxilar asistida quirúrgicamente varía según el caso y la necesidad del paciente.(Abbasi and Lal 2021)

Es importante destacar que esta técnica de SARPE es un procedimiento quirúrgico que debe ser realizado por especialistas altamente capacitados y sobretodo con experiencia en este tipo de procedimiento.

El principal objetivo de esta revisión bibliografía es analizar las complicaciones que se pueden dar en este procedimiento quirúrgico, sea durante la cirugía y el postoperatorio, por lo que es fundamental discutir el riesgo y las complicaciones del SARPE antes del procedimiento. De esta manera se podrán tomar decisiones y estar preparados para cualquier tipo de complicación que se pueda presentar.(Puigdollers 2003)

Métodos

Debido a la extensión del tema, se realizó una revisión de la literatura, los cuales se sintetizó datos e información publicada, ya que existen vacíos sobre los tipos de complicaciones que puede generar la expansión rápida del maxilar quirúrgicamente asistida, sean durante y después del procedimiento.

Algunos autores sugirieron métodos para la expansión rápida del maxilar quirúrgicamente asistida enfocándose en la edad del paciente: la primera sugerencia es realizar una osteotomía donde su sutura ya se ha cerrado, lo cual conlleva a una edad aproximada entre ya los 18 a 25 años de edad; la segunda sugerencia incluye a pacientes por encima de 30 años a los cuales se les puede realizar una osteotomía palatal y lateral y finalmente a pacientes que hayan alcanzado la cuarta década de vida, se recomienda realizar una osteotomía palatal, lateral y anterior.

Estrategia de búsqueda:

La revisión de la literatura encargada de recopilar información sobre las complicaciones de la expansión rápida del maxilar quirúrgicamente asistida, se realizó mediante la búsqueda electrónica extensiva en diversas bases de datos digitales como Pubmed, Proquest, Google Academic, web of science, liliacs. La búsqueda de la información se realizó desde el año 2003 al 2022 en idioma inglés, español y portugués.

La estrategia de búsqueda se basó en términos Medical Subject Heading (MeSH) y términos en los Descriptores en Ciencias de la Salud (DeCs) y términos abiertos, se utilizaron descriptores controlados e indexados para cada una de la base de datos, de esta revisión de alcance, uniéndolos con operadores booleanos OR, AND y NOT. (tabla 1)

Tabla1
Palabras claves o descriptores de colección de bases de datos.

ESTRATEGIAS DE BÚSQUEDA	Descriptores de colección de bases de datos
PUBMED	((complications) OR (loss bone)) AND (sarpe) OR (surgically assisted rapid palatal expansion)
WEB OF SCIENCE	((ALL=(complications)) OR ALL=(loss bone)) AND ALL(surgically assisted rapid palatal expansion)
GOOGLE ACADEMIC	((bone) AND (complications) OR (loss bone) AND (surgically assisted rapid paladar expansion)
LILAC BYS	(complications postoperatives) OR (loss bone) AND (surgically assisted rapid palatal expansion)
PROQUEST	(postoperative complication) OR (loss bone) AND (surgically surgically assisted rapid palatal expansion)

Elaboración propia

Para la selección de estudios de interés, se basó en los siguientes criterios de inclusión y exclusión:

Criterios de Inclusión

- Estudios de caso y control

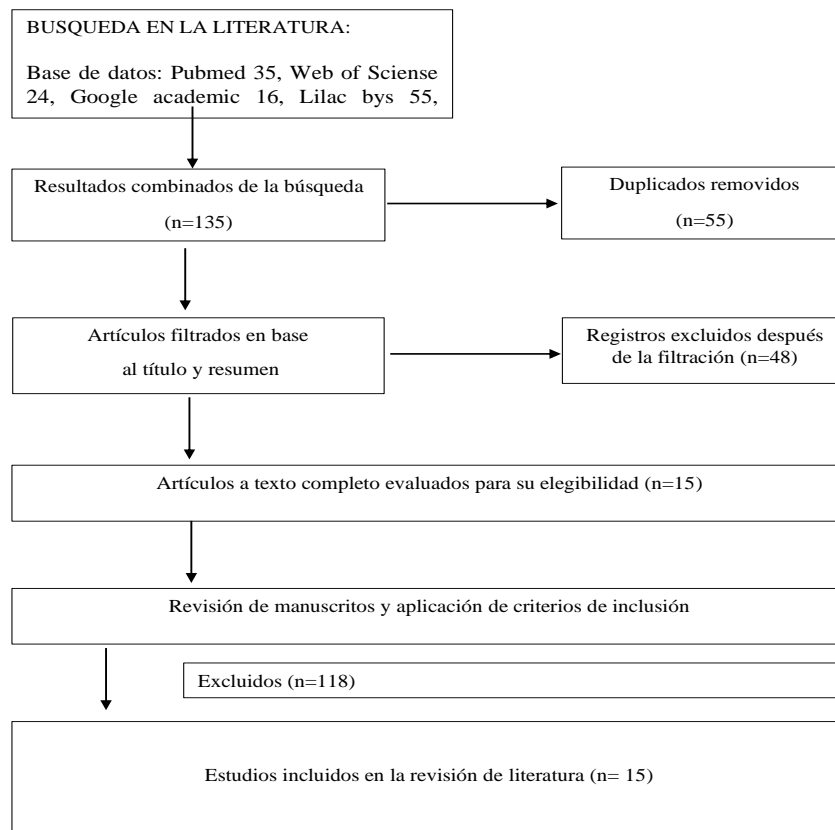
- Estudios de revisión de la literatura.
- Estudios retrospectivos
- Artículos en inglés, español y portugués.

Criterios de Exclusión

- Artículos sin texto completo y que no se han podido contactar con el editor
- Literatura gris
- Artículos que no están en revistas indexadas

Figura 1

Diagrama de flujo de selección de artículos



Elaboración propia

Aspectos éticos

Los aspectos éticos del SARPE se relacionan con la necesidad de garantizar que se respeten los derechos de cada paciente en todas las etapas del procedimiento.

Es preciso notificar a los lectores que tengan acceso a esta información que no se elaboraron consentimientos informados debido a que se realizó únicamente recopilación bibliográfica y no un estudio de intervención.

Resultados

Para esta revisión se estableció una búsqueda en diferentes bases de datos de los cuales se obtuvo: 35 artículos de Pubmed, 55 Lilacs, 16 Google Academic, 5 Proquest, 24 Web of Science, estableciendo un total de N= 135 estudios.

En esta revisión se obtuvo el 15% de estudios de corte prospectivo, el 20% estudios de caso control, 42 %de revisión de literatura, 15% revisión sistemática, 3% estudio descriptivo transversal, con el menor porcentaje 3% estudios descriptivo-retrospectivo, 3% estudios retrospectivos y estudios clínicos. (Figura 2)

Como resultado del estudio realizado por Sanromán y Cols de 284 pacientes que se realizaron distintos procesos quirúrgicos maxilofaciales de los cuales 18 pacientes fueron intervenidos con la técnica SARPE entre los 16 y 62 años, la mayoría de los pacientes fueron clasificados como: pacientes sin comorbilidades: como ASA I (53%) y pacientes con comorbilidades menores en tratamiento sin que afecte el desarrollo de sus actividades diarias: como ASA II (42%).(Sanromán and Somoza 2019).

El tiempo de reposo y cuidado después de la técnica SARPE fue de 3 días, dentro de las complicaciones postquirúrgicas que se presentó en el estudio antes mencionado fue que un paciente presentó como complicación dolor no controlado, mientras tanto cuatro pacientes presentaron hemorragias postoperatorias.(Sanromán and Somoza 2019)

Otra de las complicaciones fue nausea y vomito en el postquirúrgico, en el estudio de Sanromán y Cols afecto a 7 pacientes representando el 38.8%. Esta complicación se presenta comúnmente por efectos colaterales de la anestesia general balanceada (inhalatoria y endovenosa) .(Sanromán and Somoza 2019)

Otras revisiones de la literatura indicaron que no se ha presentado ningún caso de infección en el sitio de la cirugía, durante el postoperatorio.(Sanromán and Somoza 2019)

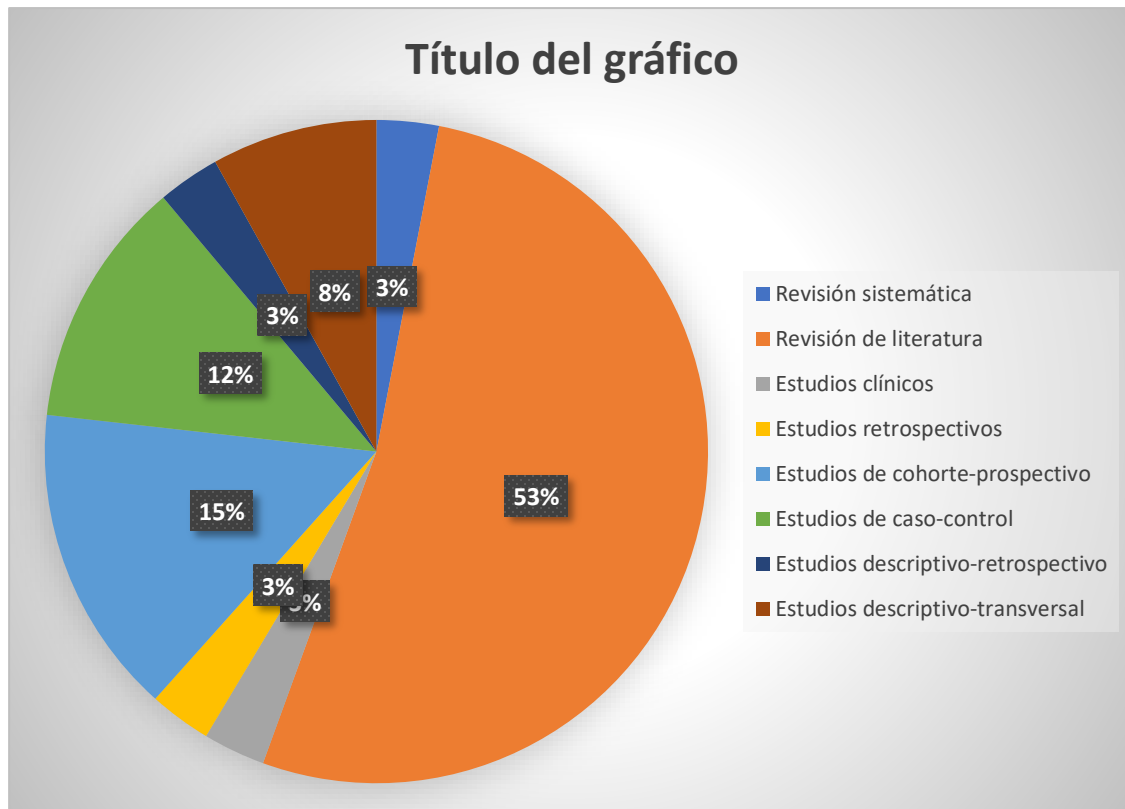


Figura 2. Porcentaje de los tipos de estudios de los artículos seleccionados.

Elaboración propia

Ya en contexto, dentro de las revisiones bibliográficas de la expansión rápida del maxilar quirúrgicamente asistida se obtuvieron distintos tipos de complicaciones las cuales se detallan según su gravedad.(Holzinger Daniel 2022)

Lesiones nerviosas

Una de las complicaciones al utilizar la técnica SARPE son las lesiones nerviosas ya que este tejido puede verse afectado durante la manipulación ósea.

Este tipo de lesiones nerviosas pueden debutar de agudas, crónicas e irreversibles. En el caso de las lesiones agudas el paciente puede experimentar un dolor severo y parestesia con una remisión espontánea o coadyuvada hasta las tres semanas; cuando la lesión cursa con la misma sintomatología a partir de tres semanas a doce meses se considera crónica y finalmente la lesión nerviosa se manifiesta irreversible posterior al año de evolución. (Holzinger Daniel 2022)

Hemorragia

La hemorragia durante el procedimiento quirúrgico es una de las complicaciones que se puede presentar la cual debe ser atendida en la inmediatez por el equipo operativo, en primera instancia por el cirujano maxilofacial seguido del equipo de anestesiología. La hemorragia postoperatoria puede verse reflejada como una epistaxis que puede ser anterior o posterior la cual debe ser tratada con medidas propias para remitir la urgencia. (Farronato et al. 2022)

Complicaciones a nivel muscular

A nivel muscular se puede presentar complicaciones principalmente en los maseteros y temporales, este grupo de músculos son los primeros en sufrir agresión debido al abordaje y no al procedimiento quirúrgico, es decir, para tener un campo operatorio óptimo es necesario conseguir una apertura bucal amplia la cual deberá mantenerse fija durante el tiempo operatorio. Para conseguir una apertura bucal adecuada se utiliza aparataje quirúrgico esto ejerce una fuerza mayor sobre el estiramiento fisiológico de dichos músculos. Al mantenerse en esta posición en un periodo prolongado de tiempo puede sufrir daños leves a severos como son la mialgia, limitación en la movilidad, disminución de la fuerza contráctil y atrofia. El período de tiempo para que el músculo tome su posición correcta depende de la manipulación pero es de un tiempo estimado de una semana aproximadamente.(Pérez Aguilar and Ruiz Díaz 2008)

Cambios del volumen pulpar

Dentro de la revisión bibliográfica algunos estudios se realizaron exámenes complementarios como una tomografía en la cual se pudieron observar disminución de volumen pulpar en los incisivos y premolares durante el procedimiento de expansión rápida del maxilar quirúrgicamente asistida.(Gonzalez, Madrid, and Martín 2005; Kilic Erdem DDS 2013)

Cambios a nivel muco-gingival

Las complicaciones que fueron observadas después de la intervención de expansión rápida del maxilar quirúrgicamente asistida, mediante un examen de haz cónico se pudo observar una disminución en el grosor del hueso alveolar a nivel bucal, pero a nivel del paladar se observó un aumento en el grosor del hueso alveolar.(Kilic et al. 2013)

Capelozza y Cols expusieron en un estudio que las complicaciones pueden presentarse como un leve malestar hasta un dolor severo así mismo también se evidenció la formación de edemas y lesiones palatinas cuales no comprometieron el resultado del procedimiento. Los edemas junto a las lesiones palatinas fueron el resultado de la manipulación de tejidos blandos en el momento del abordaje quirúrgico; este tipo de complicaciones son muy frecuentes después de cualquier tipo de intervención quirúrgica que deben ser tratados desde el intraoperatorio.(da Costa Senior et al. 2021; Smeets M 2022)

Discusión

Esta revisión bibliográfica se centró en las complicaciones producidas por la técnica de SARPE. Maximiliaan observó que durante el procedimiento de la osteotomía puede comprometer estructuras anatómicas principales como vasos arterio-venosos, el cual compromete la estabilidad de paciente (Smeets M 2022) razón por tal manera que Suri propuso realizar osteotomías sólo a nivel palatino como labial para evitar posibles fracturas y no comprometer la integridad del paciente. (Suri and Taneja 2008)

Maximiliaan indica que una de las principales complicaciones es el dolor que si bien no se presenta como una patología influye en la recuperación psicológica del paciente, razón por la cual es indispensable controlar la sintomatología.(Smeets M 2022)

Da Costa indicó que una de las complicaciones que se produce durante la expansión palatina quirúrgicamente asistida son las recesiones gingivales las mismas que son leves y no se presentan en todas las piezas dentales, únicamente en molares, las mismas que se producen por los cambios de fuerzas mecánicas producidas por el disyuntor tipo Hyrax (da Costa Senior et al. 2021; Pérez Aguilar and Ruiz Díaz 2008), sumado a esto Maximiliaan determina que otra de las complicaciones leves producidas por la expansión del maxilar asistida quirúrgicamente es el cambio de coloración de algunas piezas dentales. (Smeets M 2022)

Algunos estudios validaron la precisión de la CBCT para el diagnóstico de los defectos alveolares, ya que se ha observado una disminución del grosor alveolar bucal tras la técnica de SARPE.(Barzallo and Ordoñez 2021) sin embargo, es posible que el impacto en la salud periodontal debido a la disminución alveolar se tarda en manifestarse debido a la adaptación de los tejidos blandos y duros(Kilic Erdem DDS 2013)

Smeets se centró en la tasa de complicaciones tras la utilización de SARPE y observó que la hemorragia nasal fue una de las complicaciones más moderadas ya que su tiempo de sangrado fue de 15 minutos, esta hemorragia no comprometió la integridad del paciente. (Smeets M 2022) Otros autores informan que la hemorragia se presentó después de la activación del disyuntor la misma que fue leve y no hubo compromiso con la salud del paciente. (Sanromán and Somoza 2019)

Algunos autores indicaron que las complicaciones presentadas durante la utilización de la técnica SARPE, se produce por la osteotomía y manipulación de los tejidos duros y blandos, indistintamente a la aparatología utilizada sea un disyuntor Hyrax dentoalveolar o disyuntor anclado al paladar por medio de microtornillos no causa complicación alguna. (Bjorn 2021)

Algunos autores indican que de acuerdo al diseño y eficacia, la técnica SARPE es la más apropiada para tratar los déficits de crecimiento transversal en adultos e ideal cuando existe una expansión palatal que fracasa, esta técnica ha demostrado los mejores resultados y que sus complicaciones son tratables y no comprometen la integridad del paciente. (Lagravère, Major, and Flores-Mir 2006)

Conclusión

Las complicaciones que se producen tras la utilización de la técnica SARPE, estas varían desde leves a complejas, por lo que algunos autores han podido utilizar distintas técnicas para mejorar el factor funcional y también estético.

Con el tiempo se ha desarrollado nuevos materiales y técnicas, pero ninguna intervención quirúrgica está exento a las complicaciones. El cirujano debe abordar estos aspectos de manera cuidadosa, al considerar al SARPE como una opción de tratamiento para sus pacientes, este procedimiento debe realizarse mediante un consentimiento informado el mismo que deberá ser firmado por el paciente, en el cual se le explica el procedimiento a realizarse y sus posibles complicaciones.

Dentro de las complicaciones postoperatorias que más se presentó en esta técnica de SARPE fue el dolor postquirúrgico, el mismo que fue tratado durante y después de la intervención mediante la utilización de analgésicos tanto vía oral como intravenosa.

La hemorragia fue otra de las complicaciones las cuales fueron tratadas con electro cauterizador o en caso de comprometer algún vaso sanguíneo grande se realiza una ligadura la cual evita que la hemorragia continúe.

Otras complicaciones son la recesión gingival y el cambio de coloración de las piezas dentales, las mismas que se ven afectadas debido a las fuerzas mecánicas que ejerce el disyuntor Hyrax al momento de su activación para iniciar la disyunción palatina.

Se sugieren diversos estudios de seguimiento clínico sobre todo a pacientes que se sometieron a este procedimiento quirúrgico para evitar complicaciones postquirúrgicas, sin embargo, el paciente continuará con el tratamiento de ortodoncia para obtener los resultados deseados.

En conclusión, la expansión rápida del maxilar quirúrgicamente asistida es una técnica efectiva entre los 18 y 40 años debido a que es útil en pacientes que presentan déficit de crecimiento transversal y por expansiones transversales que fracasaron, esta técnica debe ser realizada por profesionales experimentados y bajo supervisión cuidadosa para disminuir los riesgos y obtener los mejores resultados.

La técnica de SARPE es un tratamiento sumamente confiable y seguro con los resultados, sobre todo menos traumático para el paciente.

Referencias

1. Abbasi, Hira, and Abhishek Lal. 2021. "Surgically Assisted Rapid Palatal Expansion as a Treatment for Maxillary Expansion in Adults." *Journal of the Dow University of Health Sciences* 15(3): 169–74.
2. Bjorn, L. Bettina, G. 2021. "Anatomical Guidelines for Miniscrew Insertion: Palatal Sites." *JOURNAL CLINICAL ORTHODONTICS* xlv(8): 433–41.
3. Chandrasekharan. 2022. "View of Stability in Rapid Maxillary Expansion a Systematic Review of Randomised Controlled Trials." *Specialusis Ugdymas*.
4. da Costa Senior, Oliver et al. 2021. "Complications Following One-Stage Versus Two-Stage Surgical Treatment of Transverse Maxillary Hypoplasia." *Journal of Oral and Maxillofacial Surgery* 79(7): 1531–39.
5. Farronato, Marco et al. 2022. "Effects on Muscular Activity after Surgically Assisted Rapid Palatal Expansion: A Prospective Observational Study." *Bioengineering* 9(8).
6. Gonzalez, J, J A Hueto Madrid, and G Raspall Martín. 2005. "Incisiones Verticales En SARPE Vertical Incisions in SARPE." *Revista Española de Cirugía Oral y Maxilofacial* 27(3): 151–54.

7. Holzinger Daniel, MD DMD, Azambuja Pedro Henrique, do Santos Jose Cleveilton. 2022. "Bone Formation after Surgically Assisted Rapid Maxillary Expansion: Comparison of 2 Distraction Osteogenesis Protocol." *Oral Surgery, Oral Medicine, Oral Pathology and Oral Radiology*. 133(3).
8. Kilic, Erdem et al. 2013. "Effects of Surgically Assisted Rapid Palatal Expansion with and without Pterygomaxillary Disjunction on Dental and Skeletal Structures: A Retrospective Review." *Oral Surgery, Oral Medicine, Oral Pathology and Oral Radiology* 115(2): 167–74.
9. Kilic Erdem DDS, PHD, Kilie Banu DDS, PHD, SAKIN Caglar DDS, and Alkan Alper. 2013. "Effects of Surgically Assisted Rapid Maxillary Expansion on Nasal Dimensions Using Acoustic Rhimometry." *Oral Surgery, Oral Medicine, Oral Pathology, Oral Radiology, and endodontology*.
10. Lagravère, M. O., P. W. Major, and C. Flores-Mir. 2006. "Dental and Skeletal Changes Following Surgically Assisted Rapid Maxillary Expansion." *International Journal of Oral and Maxillofacial Surgery* 35(6): 481–87.
11. Onur Erdem Erdur, Berza Sen Yilmaz. 2022. "Voice Changes after Surgically Assisted Rapid Maxillary Expansion." *American Journal of Orthodontics and Dentofacial Orthopedics* 161(1): 1–15.
12. Pérez Aguilar, Audrey, and Roberto Ruiz Díaz. 2008. 12 *Revista Odontológica Mexicana* Expansión Rápida Palatina Asistida Quirúrgicamente. www.medigraphic.com.
13. Puigdollers, Andreu. 2003. "Actualización Sobre La Disyunción Asistida Quirúrgicamente." *Revista Española de Ortodoncia* 33: 263–70. <https://www.researchgate.net/publication/237348119>.
14. Salas, Marcel Aguilar, and Eleana Benavides Febres. 2019. "Expansión Rápida Maxilar Asistida Con Microimplantes Bajo La Licencia CC BY-NC-ND." *Rev Esp Cir Oral Maxilofac* 41(1): 44–46. <https://doi.org/10.20986/recom.2019.1014/2019>.
15. Sanromán, Jacinto Fernández, and Sofía Muñiz Somoza. 2019. "Complicaciones Perioperatorias y Postquirúrgicas Tempranas En Cirugía Ortognática." *Revista Espanola de Cirugia Oral y Maxilofacial* 41(1): 3–7.

16. Smeets M, Da Costa O, Shaheen E, Politis Constantinus. 2022. “A Retrospective Analysis of the Complication Rate after SARPE in 111 Cases, and Its Relationship to Patient Age at Surgery.” *Journal of Cranio-Maxillo- Facial Surgery* 48(15 diciembre): 1–5.
17. Suri, Lokesh, and Parul Taneja. 2008. “Surgically Assisted Rapid Palatal Expansion: A Literature Review.” *American Journal of Orthodontics and Dentofacial Orthopedics* 133(2): 290–302.
18. Barzallo, V, and M Ordoñez. 2021. “Proposal for the Analysis of The Transverse Diameter: Barzallo An-Bar Method.” *Revista OACTIVA UC Cuenca* 6(1): 31–36.

© 2023 por los autores. Este artículo es de acceso abierto y distribuido según los términos y condiciones de la licencia Creative Commons Atribución-NoComercial-CompartirIgual 4.0 Internacional (CC BY-NC-SA 4.0) (<https://creativecommons.org/licenses/by-nc-sa/4.0/>).