



*Revascularización del miembro superior derecho mediante la técnica de bypass:
reporte de un caso atípico*

*Revascularization of the right upper limb using the bypass technique: report of
an atypical case*

*Revascularização do membro superior direito pela técnica de bypass: relato de
caso atípico*

Ángel Rafael Borja Cabrera ^I

angelfelipebelen@gmail.com

<https://orcid.org/0000-0002-5682-9681>

Paulo Eduardo Ocke Reis ^{II}

vascular@pauloocke.com.br

<https://orcid.org/0000-0001-5450-6806>

María Belén Espíndola Lara ^{III}

mabel.esla26@gmail.com

<https://orcid.org/0000-0003-1858-8845>

Correspondencia: angelfelipebelen@gmail.com

Ciencias de la Salud
Artículo de Investigación

* **Recibido:** 30 de enero de 2024 * **Aceptado:** 22 de febrero de 2024 * **Publicado:** 05 de marzo de 2024

- I. Especialista en Cirugía Vascul ar y Endovascular, Universidad Nacional de Chimborazo, Ecuador.
- II. Especialista en Cirugía Vascul ar y Endovascular, Hospital Universitario Antonio Pedro, Ecuador.
- III. Especialista en Medicina Familiar y Comunitaria, Universidad Nacional de Chimborazo, Ecuador.

Resumen

La isquemia aguda de las extremidades es un evento médico urgente que puede amenazar la viabilidad de la extremidad en un corto período de tiempo. Se produce cuando el flujo sanguíneo al miembro se interrumpe de manera repentina y es una afección grave que puede provocar daño permanente en los tejidos y, en algunos casos, incluso la amputación de la extremidad afectada. Por lo tanto, es esencial una atención médica inmediata si experimentan síntomas de isquemia aguda, como dolor intenso, disminución o ausencia de pulsos, palidez, debilidad y entumecimiento en la extremidad.

Se presenta el caso de una paciente femenina de 37 años que presentó un cuadro de isquemia aguda del miembro superior derecho sin previos antecedentes de traumatismo, síndrome de desfiladero torácico braquial o enfermedad del colágeno. En este caso, la revascularización extra anatómica mediante un bypass de safena reversa desde la arteria subclavia fue considerada como la única opción quirúrgica viable para la salvaguarda del miembro superior. La decisión de recurrir a esta técnica se tomó después de intentos previos fallidos de trombectomía y rafia simple de la arteria braquial. La aterosclerosis in situ fue identificada como la etiología subyacente de la isquemia del miembro superior en la paciente joven en cuestión, un hallazgo poco frecuente en pacientes jóvenes sin factores de riesgo conocidos.

La isquemia aguda del miembro superior constituye un reto tanto clínico como quirúrgico y requiere una intervención inmediata para evitar consecuencias graves para el paciente.

Palabras Clave: Lesiones isquémicas; Trombosis arterial aguda; Bypass subclavio-braquial; Revascularización; Enfermedad aterosclerótica.

Abstract

Acute limb ischemia is an urgent medical event that can threaten limb viability in a short period of time. It occurs when blood flow to the limb is suddenly interrupted and is a serious condition that can lead to permanent tissue damage and, in some cases, even amputation of the affected limb. Therefore, immediate medical attention is essential if they experience symptoms of acute ischemia, such as severe pain, decreased or absent pulses, paleness, weakness, and numbness in the extremity. We present the case of a 37-year-old female patient who presented with acute ischemia of the right upper limb without a previous history of trauma, thoracic brachial outlet syndrome or collagen disease. In this case, extra-anatomical revascularization through a reverse saphenous bypass from

the subclavian artery was considered the only viable surgical option to safeguard the upper limb. The decision to resort to this technique was made after previous failed attempts at thrombectomy and simple raffia of the brachial artery. Atherosclerosis in situ was identified as the underlying etiology of upper limb ischemia in the young patient in question, a rare finding in young patients without known risk factors.

Acute upper limb ischemia constitutes both a clinical and surgical challenge and requires immediate intervention to avoid serious consequences for the patient.

Keywords: ischemic lesions; Acute arterial thrombosis; Subclavian-brachial bypass; Revascularization; atherosclerotic disease.

Resumo

A isquemia aguda dos membros é um evento médico urgente que pode ameaçar a viabilidade dos membros em um curto período de tempo. Ocorre quando o fluxo sanguíneo para o membro é interrompido repentinamente e é uma condição grave que pode levar a danos permanentes nos tecidos e, em alguns casos, até à amputação do membro afetado. Portanto, atenção médica imediata é essencial caso apresentem sintomas de isquemia aguda, como dor intensa, pulsos diminuídos ou ausentes, palidez, fraqueza e dormência nas extremidades.

Apresentamos o caso de uma paciente do sexo feminino, 37 anos, que apresentou quadro de isquemia aguda do membro superior direito, sem história prévia de trauma, síndrome do desfiladeiro torácico-braquial ou doença do colágeno. Neste caso, a revascularização extra-anatômica através de bypass safeno reverso da artéria subclávia foi considerada a única opção cirúrgica viável para salvaguarda do membro superior. A decisão de recorrer a esta técnica foi tomada após anteriores tentativas frustradas de trombectomia e ráfia simples da artéria braquial. A aterosclerose in situ foi identificada como etiologia subjacente à isquemia dos membros superiores no paciente jovem em questão, um achado raro em pacientes jovens sem fatores de risco conhecidos.

A isquemia aguda dos membros superiores constitui um desafio clínico e cirúrgico e requer intervenção imediata para evitar consequências graves para o paciente.

Palavras-chave: lesões isquêmicas; Trombose arterial aguda; Bypass subclávio-braquial; Revascularização; doença aterosclerótica.

Introducción

La isquemia aguda se refiere a una disminución repentina de la perfusión de una extremidad, comprometiendo su viabilidad y dura normalmente menos de dos semanas(1). Las causas de la isquemia aguda en la extremidad superior son muy variadas, incluyendo patologías embólicas, aterosclerosis, oclusiones aneurismáticas, enfermedades de los pequeños vasos, trauma y enfermedades relacionadas con el desfiladero torácico. Los signos y síntomas de la isquemia aguda incluyen dolor intenso, disminución de la temperatura, parestesias, palidez y ausencia de pulso(2). Durante el examen inicial, se debe determinar el origen arterial o venoso del fenómeno isquémico, adicionalmente, establecer cualquier morbilidad relacionada con el espasmo de los vasos y definir la simetría o asimetría de la patología(3). La enfermedad arterial oclusiva en la extremidad superior suele localizarse en la arteria subclavia o axilar y es causada por aterosclerosis, sobre todo en el origen de la arteria subclavia izquierda. El aneurisma de la arteria axilar y el síndrome de desfiladero torácico también pueden causar obstrucción arterial aguda en el miembro superior. La embolia digital puede originarse en el corazón o en las arterias subclavia, braquial o axilar, o puede ser causada por lesiones en la arteria radial o cubital durante un cateterismo(4,5).

Un diagnóstico diferencial entre trombosis y embolia es crucial, ya que el tratamiento es diferente. La trombosis generalmente requiere una reconstrucción arterial, mientras que la embolia requiere anticoagulación y fibrinólisis. La reconstrucción arterial puede ser mediante un bypass o angioplastia. La angioplastia es menos invasiva pero tiene una tasa de recurrencia más alta que la reconstrucción arterial(6,7).

Observación clínica

Paciente femenino de 32 años, tez blanca, sin antecedentes patológicos previos de relevancia clínica. Desde 7 días previos a la hospitalización remitida desde otro servicio de cirugía vascular, la paciente presenta dolor intenso en el miembro superior derecho, frialdad, palidez, úlceras digitales distales en pulpejos del 4 y 5 dedos, cianosis en el 3 dedo, y ausencia de pulsos braquiales, radiales y ulnares, además, de ondas monofásicas de flujo doppler pulsátil (Fig 1a). La paciente fue ingresada en un hospital terciario donde se lleva a cabo estudio de trombofilia y síndrome de anticuerpo antifosfolípido con resultados normales. Mediante eco Duplex se confirma el diagnóstico de oclusión arterial aguda.

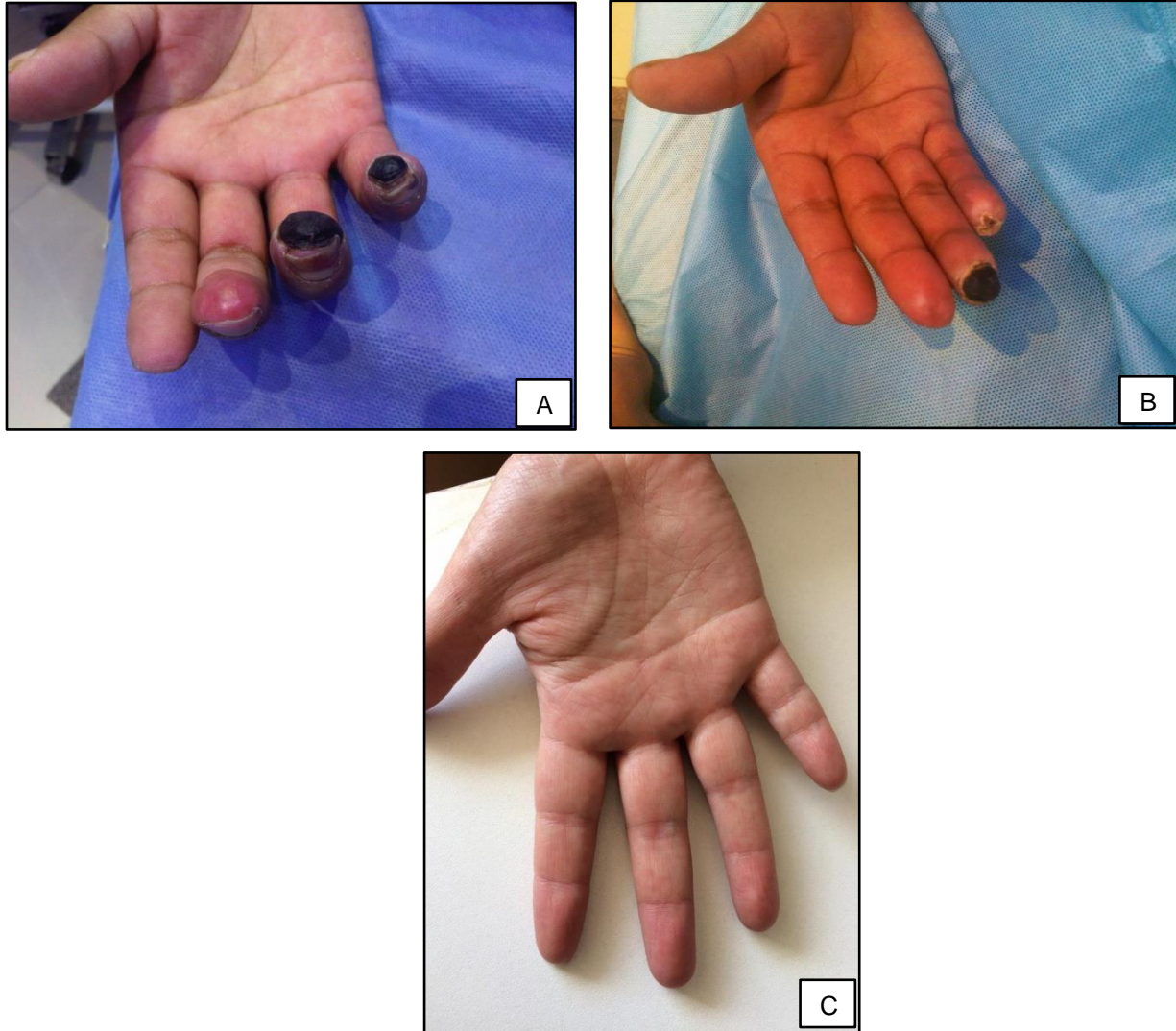


Figura 1. Isquemia crítica del miembro superior derecho a) Paciente previo a la intervención b) 1 mes después de la intervención c) 6 meses después de la intervención quirúrgica.

A las 48 horas de hospitalización, la paciente fue sometida a una tromboembolectomía braquial con rafia de arteria braquial, pero su estado empeoró después de la operación con dolor, frialdad y cianosis. La paciente abandonó el hospital con medicación analgésica y antiagregación plaquetaria con ASS 75mg QD. Posteriormente, en nuestro centro de Cirugía Vascular se realizó un bypass extraanatómico desde la arteria subclavia derecha segmento supraclavicular hasta el tercio distal de arteria braquial con un injerto de safena reversa, ya que no fue posible el uso de prótesis PTFE

y terapéutica endoluminal debido a la isquemia crítica, con un buen resultado y cura total de lesiones digitales (Fig 2). Tras los controles los postquirúrgicos (Fig 1b y 1c), la paciente recibió medicación antiplaquetaria de por vida al ser dada de alta.

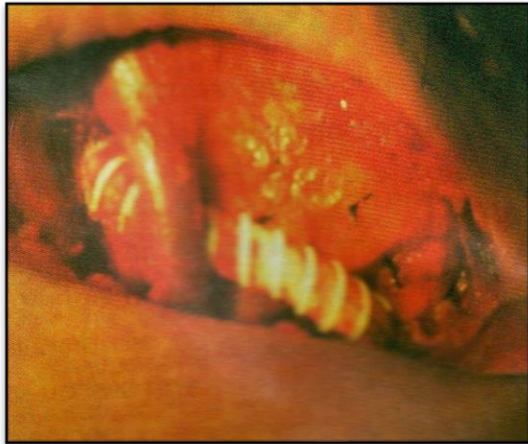

Figura 2. Bypass carotideo subclavio en el miembro superior.

Discusión

La isquemia aguda del miembro representa una emergencia médica que puede resultar en una pérdida del mismo(8). La isquemia aguda se presenta comúnmente en miembros inferiores de pacientes de edad avanzada(1), sin embargo, estas son raras en miembros superiores y en personas jóvenes. Las úlceras digitales en las manos pueden ser un indicador de vasoespasmos y alteraciones isquémicas severas del miembro superior relacionadas con oclusiones arteriales, ateroembolismo o trauma(9).

En este estudio de caso, la paciente presentó una oclusión arterial aguda en su miembro superior derecho y fue sometida inicialmente a una tromboembolectomía braquial. Sin embargo, a pesar del tratamiento, el cuadro clínico de la paciente empeoró y no se obtuvieron los resultados esperados. Este caso resalta la importancia de una evaluación detallada y personalizada para cada paciente con oclusión arterial aguda. La decisión de realizar un bypass extraanatómico con un injerto de safena

reversa demostró ser una solución efectiva y adecuada para la paciente, ya que permitió la restauración del flujo sanguíneo y la cura de las lesiones tróficas en su mano derecha.

Es importante destacar que cada caso debe ser evaluado individualmente y que la elección del tratamiento adecuado dependerá de la causa subyacente de la isquemia, la gravedad del cuadro clínico y la salud general del paciente(10). En este sentido, es fundamental un enfoque personalizado y una evaluación detallada para garantizar el mejor resultado clínico posible.

En estos casos, la revascularización del miembro es de suma importancia para prevenir la pérdida de viabilidad y evitar consecuencias graves, como la necrosis y la gangrena(11). El tratamiento puede incluir un bypass desde la arteria subclavia con vena safena reversa, que permitirá reestablecer el flujo sanguíneo y mejorar la perfusión en el miembro afectado. La realización de una intervención quirúrgica de esta naturaleza debe ser considerada de forma inmediata para maximizar las posibilidades de éxito. Este es un caso raro y atípico de isquemia aguda en un miembro superior sin ninguna causa obvia como: trauma vascular, síndrome de desfiladero torácico braquial o enfermedad del colágeno. La decisión de realizar un bypass de la arteria subclavia con vena safena reversa se tomó debido al cuadro de inestabilidad hemodinámica y la falta de perfusión distal del miembro, comprometiendo la viabilidad del mismo.

El caso demuestra la importancia de una atención integral y un enfoque individualizado en la evaluación y tratamiento de pacientes con oclusión arterial aguda, así como la importancia de un seguimiento a largo plazo para prevenir complicaciones y mejorar la calidad de vida de los pacientes. Es importante seguir investigando y evaluando los casos similares para entender mejor las causas subyacentes de la isquemia aguda y determinar los mejores tratamientos para preservar la viabilidad y funcionalidad de los miembros afectados.

Referencias

Obara H, Matsubara K, Kitagawa Y. Acute Limb Ischemia. *Ann Vasc Dis* 2018;11:443–8. <https://doi.org/10.3400/avd.ra.18-00074>.

Núñez-Rojas G, Lozada-Martinez ID, Bolaño-Romero MP, Ramírez-Barakat E. Isquemia arterial aguda de las extremidades: ¿cómo abordarla? *Rev Colomb Cirugía* 2020;35:100–7. <https://doi.org/10.30944/20117582.593>.

Aboyans V, Ricco JB, Bartelink MLEL, Björck M, Brodmann M, Cohnert T, et al. 2017 ESC Guidelines on the Diagnosis and Treatment of Peripheral Arterial Diseases, in collaboration

- with the European Society for Vascular Surgery (ESVS) Document covering atherosclerotic disease of extracranial carotid and vertebral, mesenteric, renal, u. *Eur Heart J* 2018;39:763–816. <https://doi.org/10.1093/eurheartj/ehx095>.
- Alejandro J, Eduardo C. *Aneurisma de la arteria subclavia* 2015;30:68–73.
- Kashyap VS, Gilani R, Bena JF, Bannazadeh M, Sarac TP. From the Society for Vascular Surgery Endovascular therapy for acute limb ischemia. *YMVA* 2011;53:340–6. <https://doi.org/10.1016/j.jvs.2010.08.064>.
- Norgren L, Hiatt WR, Dormandy JA, al. et. Inter-society Consensus for the Management of Peripheral Arterial Disease (TASC II). *J Vasc Surg* 2007;45:S5.
- Purushottam B, Gujja K, Zalewski A, Krishnan P. Acute limb ischemia. *Interv Cardiol Clin* 2014;3:557–72. <https://doi.org/10.1016/j.iccl.2014.07.004>.
- Hage AN, McDevitt JL, Chick JFB, Vadlamudi V. Acute Limb Ischemia Therapies: When and How to Treat Endovascularly. *Semin Intervent Radiol* 2018;35:453–60. <https://doi.org/10.1055/S-0038-1676321/ID/JR001102-36>.
- Gilliland C, Shah J, Martin JG, Miller MJ. Acute Limb Ischemia n.d. <https://doi.org/10.1053/j.tvir.2017.10.008>.
- Kutsko EA. Comparative analysis of endovascular methods for treatment of acute lower limb ischemia. *IP Pavlov Russ Med Biol Her* 2019;27:258–73. <https://doi.org/10.23888/PAVLOVJ272258-273-11731>.
- Benedek T, Kovács I, Benedek I. Therapeutic Angiogenesis for Severely Ischemic Limbs — from Bench to Bedside in Acute Vascular Care. *J Cardiovasc Emergencies* 2017;3:160–71. <https://doi.org/10.1515/JCE-2017-0028>.